

מהם נזקי הסכרת בעיניים?

חולי סכרת עשויים לפתח פגיעה בעיניים המתאפיינת בנזק לרשתית, ונקראת "מחלת רשתית סכרתית" (רטינופטיה סכרתית).

רטינופטיה סכרתית מהווה את אחת הסיבות העיקריות לפגיעה קשה בראיה בעולם המערבי, ואת הסיבה העיקרית לפגיעה קשה- באנשים הצעירים מגיל 60.

שכיחות הרטינופטיה הסכרתית עולה ככל שמשך הסכרת מתארך. מחקרים שונים הצביעו על כך, שאחרי 20 שנות סכרת, מעל 95% מחולי סכרת נעורים (סכרת סוג 1) וכ 60% מחולי סכרת סוג 2, יפתחו דרגה כלשהי של רטינופטיה סכרתית.

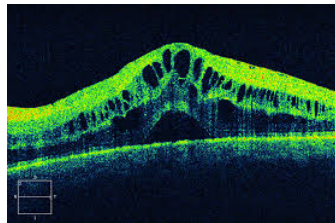
מהו מנגנון הפגיעה בראיה בחולים עם רטינופטיה סכרתית?

סכרת גורמת לפגיעה בכלי דם קטנים. פגיעה זו יוצרת שני מנגנוני נזק עיקריים ברשתית:

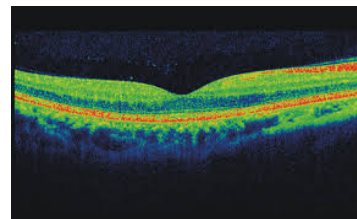
א. סתימה של כלי דם קטנים הגורמת לירידה באספקת החמצן לרשתית.

בעקבות כך נוצר נזק לתפקוד הרשתית.

ב. פגיעה בשלמות דופן כלי הדם, אשר גורמת לדליפת נוזלים ושומני הדם מכלי הדם לרשתית. הצטברות הנוזלים ברשתית נקראת בצקת מקולרית והיא גורמת לירידה ועוות בראיה. בדיקה ע"י מכשיר OCT הינה הבדיקה הטובה ביותר להדגים בצקת מקולרית (תמונה מס 1ב).



תמונה 1 ב
צלום OCT - בצקת מקולרית

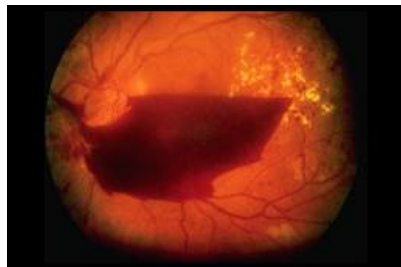


תמונה 1 א
צלום OCT - מקולה תקינה

מהם שלבי הנזק לרשתית?

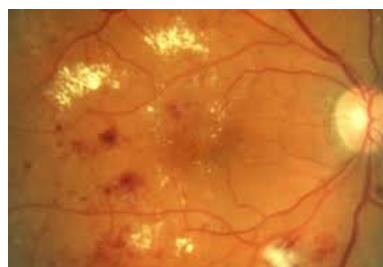קימים שני שלבים של רטינופטיה סכרתית .

1. השלב הראשון והקל יותר של הפגיעה ברשתית נקרא **רטינופטיה סכרתית לא שגשוגית (NPDR)** . הממצאים העיקריים הקיימים בשלב זה הם התבלטויות בדופן כלי הדם הקטנים (מיקרואניאוריזמות), דמומים קטנים ברשתית ומשקעי שומן (אקסודטים קשים) . (תמונה 2)
2. השלב השני והחמור יותר של הפגיעה ברשתית נקרא **רטינופטיה סכרתית שגשוגית (PDR)** . שלב זה מתאפיין בהופעת כלי דם חדשים לא תקינים (נאווסקולריזציה) . (תמונה 3) . כלי דם אלו נוטים לגרום לדמום מסיבי שממלא את כל חלל העין (דמום זגוגיתי) . הדמום הזגוגיתי גורם לירידה פתאומית קשה בראיה . במשך הזמן כלי הדם הללו יכולים לגרום להתכווצות אשר מושכת את הרשתית וגורמת להפרדות רשתית . שלב הרטינופטיה השגשוגית יכול לגרום לירידה קשה בראיה ואף לעוורון .



תמונה 3

רטינופטיה סכרתית שגשוגית



תמונה 2

רטינופטיה סכרתית לא שגשוגית

כיצד יכול חולה סכרת לשמור על הראיה?

המטרה החשובה היא מניעת הנזק לרשתית ובעיקר מניעת פגיעה בראיה . הבסיס לכך הוא **אזון אופטימלי של הסכרת** . על כל חולה סכרת להיות במעקב וטיפול מסודר ע"י רופא המשפחה ובמידת הצורך ע"י רופא סכרת . פעילות גופנית והקפדה נכונה על התזונה חשובים לאיזון הסכרת . מחקרים הוכיחו שאזון אופטימלי של הסכרת מפחית בצורה משמעותית את הסכנה לעיניים ולראיה . על כל חולה סכרת להקפיד על **מעקב מסודר אצל רופא עיניים** . אבחון מדויק ובזמן של מחלת רשתית סכרתית, וטיפול נכון מאפשרים שמירת הראיה

ומניעת הנזקים הקשים של רטינופטיה סכרתית ועורון. תדירות המעקב נקבעת ע"י רופא העיניים בהתאם למצב הרשתית.

מה הטיפולים הקיימים לרטינופטיה סכרתית?

1. בשלבים המוקדמים של הרטינופטיה הסכרתית- הטיפול הוא רק **איזון הסכרת וכן איזון יתר לחץ דם ושומני הדם**. בשלב זה אין טיפול ספציפי לעיניים.

2. הזרקות תוך עיניות (הזרקות לזוגית)

הגורם הכי נפוץ לירידה בראיה בחולי סכרת הוא דליפת נוזלים מכלי הדם והצטברותם ברשתית. הצטברות הנוזלים ברשתית נקראת בצקת **(בצקת מקולרית)**.

הטיפול החשוב והיעיל ביותר לבצקת מקולרית הוא הזרקות תוך עיניות. התרופות שקיימות (נכון ל 4/2026) : אוסטין, לוסנטיס, אליה 2 מ"ג, אליה 8 מ"ג, ואביסמו ואוזורדקס.

מדוע מבצעים הזרקות תוך עיניות?

אוסטין, לוסנטיס, אליה וואביסמו הן תרופות הנוגדות חומר הנקרא VEGF (ולכן נקראות Anti- VEGF). Vascular Endothelial Growth Factor ובקיצור- VEGF הוא חומר שנמצא בריכוז גבוה בעינים עם רטינופטיה סכרתית והוא גורם לדליפה מכלי הדם והווצרות בצקת. הזרקת Anti- VEGF גורמת לספיגת הבצקת ושפור בראיה. הטיפול כולל הזרקות חוזרות . רוב החולים נזקקים להזרקות מרובות. אוזורדקס הוא סטרואיד המפחית את הדליפה מכלי הדם בעיקר ע"י הפחתת תהליכי דלקת ברשתית.

3. טיפולי לייזר

טיפול הליזר מתבצע בחולים עם השלב הקשה יותר של נזק לרשתית (כלומר בחולים עם רטינופטיה סכרתית שגשוגית). טיפול הלייזר שנקרא PRP מתבצע בהיקף הרשתית, ומקטין מאוד את הסכנה לדמום נרחב בעין, הפרדות רשתית ועורון. גם הזרקות תוך עיניות של נוגדי VEGF יעילות בחולים עם רטינופטיה סכרתית שגשוגית.

לסכום

אזון אופטימלי של הסכרת, מעקב מסודר ע"י רופא עיניים וטיפול נכון
ובזמן- שומרים על הראיה בחולי הסכרת